

ผลงานประกอบการพิจารณาประเมินบุคคล

เพื่อขอรับเงินประจำตำแหน่ง

ตำแหน่งนายแพทย์ชำนาญการ (ด้านเวชกรรม สาขาโสต ศอ นาสิก)

เรื่องที่เสนอให้ประเมิน

- ผลงานที่เป็นผลการดำเนินงานที่ผ่านมา
เรื่อง สิ่งแปลกปลอมที่คลุมด้วยหินปูนในช่องจมูก
- ข้อเสนอ แนวคิด วิธีการเพื่อพัฒนางานหรือปรับปรุงงานให้มีประสิทธิภาพมากขึ้น
เรื่อง การดูแลผู้ป่วยไข้วัยใส่อักเสบเรื้อรัง

เสนอโดย

นางสาววนศรี ไพศาลตันติวงศ์

ตำแหน่งนายแพทย์ชำนาญการ

(ตำแหน่งเลขที่ รพส. 96) หัวหน้ากลุ่มงาน

กลุ่มภารกิจด้านบริการหัตถการระดับสูง กลุ่มงาน โสต ศอ นาสิก

โรงพยาบาลสิรินธร สำนักการแพทย์

ผลงานที่เป็นผลการดำเนินงานที่ผ่านมา

1. ชื่อผลงาน สิ่งแปลกปลอมที่คลุมด้วยหินปูนในช่องจมูก
2. ระยะเวลาที่ดำเนินการ กรกฎาคม 2555 ถึง สิงหาคม 2555
3. ความรู้ทางวิชาการหรือแนวคิดที่ใช้ในการดำเนินการ
 - 3.1 การตรวจผู้ป่วยที่มีอาการทางจมูกที่พบบ่อย ได้แก่ การชักประวัติและการตรวจร่างกาย การตรวจพิเศษต่าง ๆ ได้แก่ การตรวจสอบกล้องทางจมูกและการส่งตรวจพิเศษภาพทางรังสี
 - 3.2 การให้การรักษาผู้ป่วยที่มีอาการทางจมูก ได้แก่ การให้เวชภัณฑ์ยาและหัตถการต่าง ๆ
 - 3.3 ทบทวนวรรณกรรมต่าง ๆ ที่เกี่ยวข้องกับสิ่งแปลกปลอมในจมูกที่มีหินปูนห่อหุ้ม (Rhinolith) หรือใกล้เคียงกัน โดยสืบค้นจากแหล่งสารนิเทศต่าง ๆ และนำมาประยุกต์ใช้ในทางปฏิบัติ (ดังแสดงในเอกสารอ้างอิง)
4. สรุปสาระสำคัญของเรื่องและขั้นตอนการดำเนินการ
 - เป็นลักษณะรายงานผู้ป่วยโรคที่มีความน่าสนใจ (case report) มีสรุปรายละเอียดดังนี้
 - ผู้ป่วยหญิงอายุ 22 ปี มารับการรักษาด้วยอาการหวัดเรื้อรังและได้รับการวินิจฉัยเป็นโรคไซนัสอักเสบเรื้อรังมาเป็นเวลากว่า 5 ปี โดยก่อนหน้านี้ผู้ป่วยได้รับการตรวจรักษากับแพทย์เวชปฏิบัติทั่วไปได้รับยามารับประทานแล้วหลายครั้งแต่อาการไม่ดีขึ้น ผู้ป่วยจึงมารับการตรวจรักษาเพิ่มที่โรงพยาบาลศิรินคร ซึ่งได้รับการวินิจฉัยว่ามีสิ่งแปลกปลอมในจมูกที่หินปูนห่อหุ้มคล้ายกระดูกและนำสิ่งแปลกปลอมออกในครั้งแรกที่ตรวจรักษากับ โสต สอ นาสิกแพทย์ที่แผนกผู้ป่วยนอก คลินิก โสต สอ นาสิก หลังจากนั้นผู้ป่วยหายเป็นปกติ โดยมีขั้นตอนการดำเนินการดังนี้
 - 4.1 การดูแลผู้ป่วยโดยการชักประวัติ การตรวจร่างกาย การตรวจพิเศษโดยการส่องกล้องทางจมูกการดูแลเอกซเรย์กระดูกสันหลังและกระดูกขากรรไกรและกระดูกขากรรไกรบน การตรวจเอกซเรย์คอมพิวเตอร์ไซนัส การรักษา และตรวจติดตามผู้ป่วย
 - 4.2 รวบรวมข้อมูลและผลการตรวจพิเศษต่าง ๆ
 - 4.3 นำเสนอในรูปแบบรายงานผู้ป่วยเรื่องสิ่งแปลกปลอมที่คลุมด้วยหินปูนในช่องจมูก ร่วมกับการนำความรู้เชิงวิชาการมาประยุกต์ใช้และนำองค์ความรู้ที่ได้มาใช้ในการดูแลรักษาผู้ป่วยต่อไป

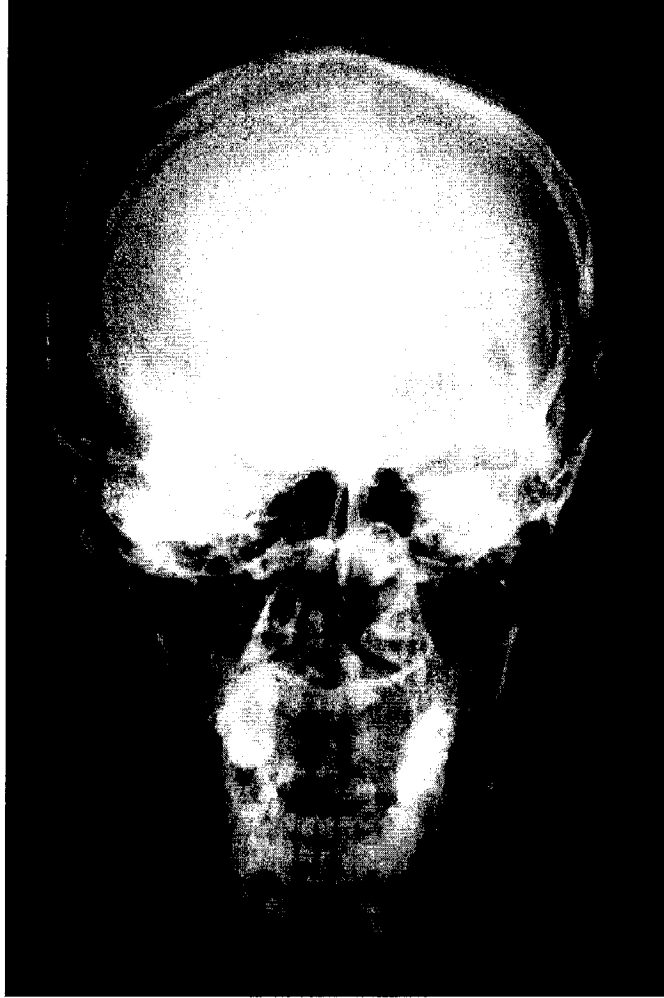
5. ผู้ร่วมดำเนินการ “ไม่มี”

6. ส่วนของงานที่ผู้เสนอเป็นผู้ปฏิบัติ

การดูแลผู้ป่วยที่แผนกผู้ป่วยนอก คลินิก โสต ศอ นาสิก โรงพยาบาลสิรินธร โดยการซักประวัติอย่างละเอียดดังนี้ ผู้ป่วยผู้หญิงอายุ 22 ปี มารับการรักษาด้วยอาการหวัดเรื้อรังและได้รับการวินิจฉัยเป็นโรคไซนัสอักเสบเรื้อรังมาเป็นเวลากว่า 5 ปี โดยมีอาการน้ำมูกขุ่น จมูกมีกลิ่น เลือดกำเดาไหล คัดจมูก ปวดบริเวณใบหน้าและศีรษะ ก่อนหน้านี้ผู้ป่วยได้รับการตรวจรักษากับแพทย์เวชปฏิบัติทั่วไปได้รับยามารับประทานแล้วหลายครั้งแต่อาการไม่ดีขึ้น นอกจากนี้ผู้ป่วยเคยได้รับการเอกซเรย์กระโหลกศีรษะ หลังจากคลอดบุตรเมื่อ 2 ปีก่อน โดยสูตินรีแพทย์เนื่องจากมีอาการทางจมูกและผู้ป่วยได้รับคำแนะนำให้ตรวจเพิ่ม โสต ศอ นาสิกแพทย์แต่ผู้ป่วยยังไม่เคยได้รับการตรวจมาก่อน ผู้ป่วยได้รับการตรวจรักษาโดยผู้เสนอซึ่งเป็น โสต ศอ นาสิกแพทย์ครั้งแรกที่โรงพยาบาลสิรินธร


การตรวจร่างกายโดยการตรวจโพรงจมูกด้านหน้าโดยเครื่องมือต่างตรวจจมูกและส่องไฟที่ศีรษะซึ่งพบสิ่งแปลกปลอมที่มีลักษณะคล้ายหินปูนคลุมสีเข้มอยู่บริเวณฐานด้านหน้าของโพรงจมูกข้างขวาและเมื่อดูผลเอกซเรย์กระโหลกศีรษะเดิมของผู้ป่วยที่ตรวจเมื่อ 2 ปีก่อนหลังจากคลอดบุตรพบว่าสิ่งแปลกปลอมที่ให้ภาพทางรังสีทึบแสงเป็นลักษณะกลมตรงกลางมีช่องกลวงบริเวณโพรงจมูกข้างขวา (รูปที่ 1)

หลังจากนั้นตรวจพิเศษโดยการส่องกล้องทางจมูกเพื่อให้เห็นสิ่งแปลกปลอมชัดเจนมากกว่าการส่องไฟที่ศีรษะซึ่งตรวจภายใต้การหยอดยาชาชนิด 5%xylocaine และ 1%Ephridrine ในจมูกทั้งสองข้างก่อนเพื่อลดความเจ็บปวดและลด โอกาสการเกิดเลือดออกโดยหลีกเลี่ยงการใส่สำลีชุบยาเพื่อไม่ทำให้สิ่งแปลกปลอมเคลื่อนที่ลึกมากกว่าเดิม โดยเบื้องต้นนำสารคัดหลั่งออกจากโพรงจมูกด้านขวาเพื่อทำให้เห็นขอบเขตของสิ่งแปลกปลอมชัดเจนก่อนซึ่งพบว่าสิ่งแปลกปลอมในจมูกมีหินปูนคลุมใหญ่และแข็งและน่าจะมียานาน หลังจากนั้นนำสิ่งแปลกปลอมออกจากโพรงจมูกด้านขวาโดยใช้อุปกรณ์ปากคีบชนิด Bayonet จับตำแหน่งที่มีร่องกลวงตรงกลางและขอบด้านนอกของสิ่งแปลกปลอมอย่างมั่นคงซึ่งขอบด้านนอกผู้ดำเนินการเลือกตำแหน่งด้านล่างของโพรงจมูกด้านขวาที่มีพื้นที่กว้างที่สุดเพื่อหลีกเลี่ยงไม่ให้เครื่องมือกระทบกับผนังข้างจมูก และ inferior turbinate รวมทั้ง middle turbinate หลังจากนั้นนำสิ่งแปลกปลอมออกจากโพรงจมูกอย่างนุ่มนวลเพื่อให้เจ็บปวดน้อยสุดและไม่มีเลือดออกได้สำเร็จที่แผนกผู้ป่วยนอก คลินิก โสต ศอ นาสิก ซึ่งทำให้ลดความเสี่ยงของผู้ป่วยในการดมยาสลบและลดการนอนโรงพยาบาล



รูปที่ 1 เอกซเรย์กระโหลกศีรษะเดิม 2 ปีก่อน พบสิ่งแปลกปลอมที่โพรงจมูกข้างขวา
ลักษณะกลมตรงกลางมีช่องกลวงบริเวณฐานโพรงจมูกข้างขวา

โดยสิ่งแปลกปลอมเป็นวัสดุที่ถูกคลุมโดยหินปูนเหมือนกระดูกสีเข้มลักษณะรูปทรงจุกก๊อก ขนาดเล็กด้านในมีช่องกลวงและเส้นผ่าศูนย์กลางด้านใหญ่ขนาด 0.8 เซนติเมตร เส้นผ่าศูนย์กลางด้านเล็กขนาด 0.5 เซนติเมตร ความยาว 1.5 เซนติเมตร (รูปที่ 2) หลังจากนำสิ่งแปลกปลอมออกได้ทำการใส่สำลีชุบยาลดบวมช่องจมูกชนิด 5%xylocaine และ 1%Ephridrine และนำออกก่อนตรวจส่องกล้องทางจมูกอย่างละเอียดทั้งสองข้างซึ่งพบว่าตรงตำแหน่ง osteomeatal complex ของจมูกด้านขวามีลักษณะบวมและมีสารคัดหลั่งข้นเหนียว โดยตรวจไม่พบทั้งสิ่งแปลกปลอมอื่น ๆ เนื้อเยื่อ granulation และเลือดออกผิดปกติในจมูกทั้งสองข้าง หลังจากนั้นนำสิ่งแปลกปลอมมาตรวจพบว่าด้านในมีลักษณะเป็นพลาสติกสีเข้มคล้ายที่กดของดินสอกดที่ถูกคลุมด้วยหินปูน



รูปที่ 2 สิ่งแปลกปลอมที่พบบริเวณโพรงจมูกข้างขวาเป็นวัตถุที่คลุมโดยหินปูนสีเข้มลักษณะรูปทรงจุกก๊อก ด้านในมีช่องกลวง เส้นผ่าศูนย์กลางด้านใหญ่ขนาด 0.8 เซนติเมตรและด้านเล็กขนาด 0.5 เซนติเมตร ยาว 1.5 เซนติเมตร

หลังจากที่นำสิ่งแปลกปลอมออกแล้วได้ส่งตรวจเพิ่มเติมด้วยเอกซเรย์คอมพิวเตอร์ไซนัส ซึ่งพบว่าจมูกข้างขวาตรงตำแหน่งของ anterior ethmoid sinus และ posterior ethmoid sinus มีลักษณะเป็น mucoperiosteal thickening และไม่พบสิ่งแปลกปลอมอื่น ๆ ในจมูกและโพรงไซนัสทั้งสองข้าง

ผู้เสนอได้ให้ยาปฏิชีวนะรับประทานนานหนึ่งสัปดาห์และขาดบวมจมูกแล้วตรวจติดตามอาการเมื่อสัปดาห์หลังจากนำสิ่งแปลกปลอมออกพบว่าผู้ป่วยไม่มีอาการน้ำมูกข้น เลือดกำเดาไหล คัดจมูก ปวดหน้าและปวดศีรษะแล้วแต่ผู้ป่วยยังมีน้ำมูกใส คันจมูกและจามตอนเช้า เมื่อตรวจช่องจมูก และส่องกล้องทางจมูกพบ inferior turbinate คัดบวมสองข้างแต่ไม่พบว่ามี การคัดบวมหรือสารคัดหลั่ง บริเวณ middle meatus และ sphenoethmoidal recess ผู้ป่วยได้รับยาพ่นจมูกชนิดสเตียรอยด์และยาต้าน histamine ชนิดรับประทานรวมทั้งคำแนะนำหลีกเลี่ยงสิ่งที่สงสัยว่าแพ้ เมื่อตรวจติดตามภายหลังจากนำ สิ่งแปลกปลอมออกครบหนึ่งเดือนพบว่าผู้ป่วยกลับมาเป็นปกติ

ความรู้ทางวิชาการเกี่ยวกับสิ่งแปลกปลอมที่มีหินปูนคลุมในช่องจมูกพบรายงานครั้งแรก ของสิ่งแปลกปลอมที่มีหินปูนคลุมในช่องจมูกโดยพบหินปูนลักษณะคล้ายผลเซอรัรีตั้งแต่ปีค.ศ.1654

โดย Bartholini¹ และมีการบัญญัติศัพท์ครั้งแรกเมื่อปี ค.ศ.1845 ว่า rhinolith เป็นสิ่งแปลกปลอมในจมูกที่ถูกหุ้มบางส่วนหรือทั้งหมดด้วยหินปูนหรือแคลเซียมอย่างช้า ๆ^{1,2} โดยก่อนหน้านี้มีการทบทวนวรรณกรรมที่รายงานผู้ป่วยวินิจฉัยว่ามีสิ่งแปลกปลอมในช่องจมูกตั้งแต่ปี ค.ศ.1978 ถึง ค.ศ. 2008 ทั้งหมด 1,475 ราย หรือ 1,918 ข้าง³ อุบัติการณ์ของผู้ป่วยที่วินิจฉัยว่ามีสิ่งแปลกปลอมที่มีหินปูนคลุมในช่องจมูกพบ 1 ราย จากผู้ป่วยนอกด้านหู คอ จมูกทุก 10,000 ราย⁴ และโดยมากมักพบสิ่งแปลกปลอมในจมูกหนึ่งข้าง⁵ พยาธิกำเนิดของสิ่งแปลกปลอมที่มีหินปูนคลุมในช่องจมูกยังไม่เป็นที่ทราบชัด โดยพบว่าอาจเกิดจากสาเหตุ 4 อย่างร่วมกัน ได้แก่

1. สิ่งแปลกปลอมในช่องจมูกทำให้เกิดการอักเสบเฉียบพลันหรือเรื้อรังของเยื่อโพรงจมูกเป็นหนองตามมา
2. สารคัดหลั่งเหล่านี้มักมีแคลเซียมและหรือแมกนีเซียมปริมาณมาก
3. สิ่งแปลกปลอมในช่องจมูกทำให้เกิดการอุดตันและขัดขวางการไหลออกของสารคัดหลั่งในจมูก
4. สารคัดหลั่งในช่องจมูกเมื่อได้รับการสัมผัสกับอากาศ ทำให้สารคัดหลั่งมีความเข้มข้นเพิ่มขึ้นก่อให้เกิดการตกตะกอนของเกลือแคลเซียมและหรือแมกนีเซียมและเกิดการคลุมสิ่งแปลกปลอมตามมา⁵

การวินิจฉัยว่ามีสิ่งแปลกปลอมที่มีหินปูนคลุมในช่องจมูกควรต้องนึกถึงในผู้ป่วยทุกรายที่มีอาการแสดง ได้แก่ กัดจมูก น้ำมูกไหลมีกลิ่นเหม็นจากจมูกหนึ่งข้าง⁶ ในผู้ป่วยที่มีสิ่งแปลกปลอมที่มีหินปูนคลุมในช่องจมูกอาจพบมีภาวะแทรกซ้อนในบางครั้ง เช่น เลือดกำเดาไหล⁷ ดังนั้นผู้ป่วยที่มีน้ำมูกไหลเรื้อรังโดยไม่พบประวัติโรคทางจมูกอื่นควรได้รับการตรวจโดยการส่องกล้องทางจมูก⁸ ตำแหน่งที่พบสิ่งแปลกปลอมที่มีหินปูนคลุมในช่องจมูกส่วนใหญ่คือบริเวณ inferior meatus¹

ในผู้ป่วยรายนี้ได้มีการตรวจส่องกล้องทางจมูกเพื่อหาสาเหตุของภาวะอุดตันเรื้อรังของจมูกและความผิดปกติอื่น ๆ เช่น สิ่งแปลกปลอมที่มีหินปูนคลุมในช่องจมูกเพราะผู้ป่วยมีประวัติของไซนัสอักเสบเรื้อรังมาก่อน โดยผู้เสนอซึ่งเป็น โสต ศอ นาสิกแพทย์ตั้งแต่ครั้งแรกที่พบซึ่งผู้ป่วยที่มีลักษณะเรื้อรังและควรได้รับการตรวจโดย โสต ศอ นาสิกแพทย์เพื่อให้ได้รับการรักษาที่เหมาะสมเร็วขึ้นซึ่งผลเอกซเรย์กระโหลกศีรษะเดิมที่ทำก่อนหน้านี้เมื่อสองปีก่อนได้แสดงให้เห็นว่ามีสิ่งแปลกปลอมในโพรงจมูกด้านขวา ในการศึกษาก่อนหน้านี้พบว่าผู้ป่วยที่มีสิ่งแปลกปลอมมีหินปูนคลุมของช่องจมูกในบางรายนั้นไม่สามารถนำออกที่แผนกผู้ป่วยนอกได้เนื่องจากผู้ป่วยมีอาการเจ็บปวดหรือมีเลือดออกแต่ผู้เสนอ

สามารถนำสิ่งแปลกปลอมออกที่แผนกผู้ป่วยนอก คลินิกโสต ศอ นาสิก และหลังนำสิ่งแปลกปลอมออกได้ทำการตรวจสอบกล้องทางจมูกและเอกซเรย์คอมพิวเตอร์ไซนัสอย่างละเอียดซึ่งไม่พบลักษณะ granulation tissue และสิ่งแปลกปลอมอื่น หลังการตรวจติดตามพบว่าผู้ป่วยหายเป็นปกติ

7. ผลสำเร็จของงาน

ผลลัพธ์ (Outcome) คือ ผู้ป่วยที่ได้รับการวินิจฉัยว่ามีสิ่งแปลกปลอมในจมูกที่มีหินปูนห่อหุ้ม คล้ายกระดูกและรับการรักษา ทำให้ผู้ป่วยหายเป็นปกติ และไม่พบภาวะแทรกซ้อนต่าง ๆ มีรายละเอียด โดยสังเขปดังนี้ ผู้ป่วยหญิงอายุ 22 ปี มารับการรักษาด้วยอาการหวัดเรื้อรัง และได้รับการวินิจฉัยว่าเป็นโรคไซนัสอักเสบเรื้อรังมาเป็นเวลากว่า 5 ปี โดยก่อนหน้านี้ผู้ป่วยได้รับการตรวจรักษากับแพทย์เวชปฏิบัติทั่วไปได้รับยามารับประทานแล้วหลายครั้งแต่อาการไม่ดีขึ้น ผู้ป่วยจึงมารับการตรวจรักษาที่โรงพยาบาลสิรินธรและได้รับการวินิจฉัยว่ามีสิ่งแปลกปลอมในจมูกที่มีหินปูนห่อหุ้มคล้ายกระดูก และนำสิ่งแปลกปลอมออกในครั้งแรกที่ตรวจกับ โสต ศอ นาสิกแพทย์ที่ห้องตรวจผู้ป่วยนอกหู คอ จมูก

8. การนำไปใช้ประโยชน์

โดยนำองค์ความรู้หรือแนวทางการดูแลรักษาผู้ป่วยที่ได้จากการดูแลรักษาผู้ป่วยดังกล่าว ข้างต้นมาใช้ต่อไปเพื่อวินิจฉัยและรักษาผู้ป่วยที่มาด้วยอาการคัดแน่นจมูกและน้ำมูกพุ่งเรื้อรังให้ละเอียดและรอบคอบ โดยเฉพาะในรายที่ผ่านการตรวจรักษามาแล้วครั้งควรได้รับการตรวจรักษาโดยโสต ศอ นาสิกแพทย์และตรวจสอบกล้องทางจมูกเพื่อหาสาเหตุทุกรายหรืออาจต้องพิจารณาส่งตรวจพิเศษเพิ่มเติมโดยการเอกซเรย์คอมพิวเตอร์ของโพรงอากาศข้างจมูกในกรณีที่สงสัยความผิดปกติที่ไม่สอดคล้องกับลักษณะทางคลินิกซึ่งทั้งนี้เพื่อทำให้การรักษาผู้ป่วยเกิดประโยชน์สูงสุดต่อไป

9. ความยุ่งยาก ปัญหา อุปสรรคในการดำเนินการ

สิ่งแปลกปลอมในจมูกที่มีหินปูนคลุมใหญ่และแข็งซึ่งน่าจะมีมานานทำให้ผู้ดำเนินการต้องนำออกภายใต้การส่องกล้องจมูกหลังหยอดยาลดเยื่อเมือกและดูดสารคัดหลั่งให้เห็นชัดเจนและนำออกโดยเลือกจับตำแหน่งที่เหมาะสมอย่างนุ่มนวลเพื่อให้เจ็บปวดน้อยสุดและไม่มีเลือดออกที่แผนกผู้ป่วยนอกเพื่อลดความเสี่ยงในการดมยาสลบและการนอนโรงพยาบาลรวมทั้งแนะนำผู้ป่วยเรื่องการนำ

สิ่งแปลกปลอมออกพร้อมทั้งให้ยารักษาพร้อมทั้งอธิบายถึงโอกาสที่อาจทำให้แพทย์ทั่วไปไม่สามารถตรวจพบได้ในเบื้องต้นโดยผู้ป่วยเข้าใจและรับทราบเป็นอย่างดี

10. ข้อเสนอแนะ

นอกเหนือจากข้อเสนอแนะเชิงวิชาการเรื่ององค์ความรู้หรือแนวทางการดูแลรักษาผู้ป่วยที่มา รักษาด้วยอาการคัดแน่นจมูกและน้ำมูกข้นเรื้อรังซึ่งควรได้รับการตรวจรักษาโดยโสต ศอ นาสิกแพทย์ และตรวจสอบกล้องทางจมูกเพื่อหาสาเหตุทุกรายหรืออาจต้องพิจารณาส่งตรวจพิเศษเพิ่มเติมแล้ว ยังมี เรื่องของข้อเสนอแนะเชิงปฏิบัติการในแง่ของทักษะการสื่อสารกับผู้ป่วยที่ควรต้องให้ข้อมูลเกี่ยวข้องกับการตรวจรักษาโดยละเอียด สุภาพ รับฟังผู้ป่วยโดยคำนึงถึงจริยธรรมทางการแพทย์ต่อผู้ป่วย ตลอดจนบุคลากรร่วมวิชาชีพ

ขอรับรองว่าผลงานดังกล่าวข้างต้นเป็นความจริงทุกประการ


ลงชื่อ.....วณรัตน์.....ในดวงจันทร์.....

(.....วณรัตน์.....ในดวงจันทร์.....)

ผู้ขอรับการประเมิน

..11.../มิ.ค./...ร.ร..

ได้ตรวจสอบแล้วขอรับรองว่าผลงานดังกล่าวข้างต้นถูกต้องตรงกับความเป็นจริงทุกประการ

ลงชื่อ..........

(นายจিতพันธ์ เกียรติวัฒน์ศิริ)

(.....ผู้อำนวยการโรงพยาบาลสิรินธร.....)
ในตำแหน่ง.....ผู้อำนวยการแพทย์

ลงชื่อ..........

(นายพิพัฒน์ เกียรติวัฒน์ศิริ)

(.....ผู้อำนวยการโรงพยาบาลสิรินธร.....)

รองผู้อำนวยการ โรงพยาบาลสิรินธร ฝ่ายการแพทย์

..11.../มิ.ค./...ร.ร..

ผู้อำนวยการ โรงพยาบาลสิรินธร

..11.../มิ.ค./...ร.ร..

เอกสารอ้างอิง

เอกสารอ้างอิงของผลงานที่เป็นผลการดำเนินงานที่ผ่านมา

1. Polson CJ. On rhinoliths. *Journal of Laryngology & Otology*. 1943; 58(3):79–116.
2. Appleton SS, Kimbrough RE, Engstrom HI. Rhinolithiasis: a review. *Oral Surg Oral Med Oral Pathol*. 1988; 693–8.
3. Foltran F, Ballali S, Passali FM, Kern E, Morra B, Passali GC, et al. Foreign bodies in the airways: A meta-analysis of published papers. *International Journal Of Pediatric Otorhinolaryngology*. 2012; 76S:s12-19.
4. Pitt SK, Rout PG. Rhinoliths presenting during routine radiography: two cases. *Dent Update*. 2000; 505–7.
5. Brehmer D, Riemann R. The Rhinolith - A possible differential diagnosis of unilateral nasal obstruction. *Hindawi Publishing Corporation Case Reports in Medicine*. 2010; Article ID 845671:4 pages.
6. Yasar H, Ozkul H, Verim A. Rhinolithiasis: a retrospective study and review of the literature. *Ear Nose Throat J*. 2009; E24.
7. Sumbullu MA, Tozoglu U, Yoruk O, et al. Rhinolithiasis: the importance of flat panel detector-based cone beam computed tomography in diagnosis and treatment. *Oral Surg Oral Med Oral Pathol Oral Radiol Endod*. 2009; e65–7.
8. Kharoubi S. General review of rhinolithiasis. *Ann Otolaryngol Chir Cervicofac*. 2008; 11–17.

ข้อเสนอ แนวคิด วิธีการเพื่อพัฒนางานหรือปรับปรุงงานให้มีประสิทธิภาพมากขึ้น

ของ น.ส. วนศรี ไพศาลตันติวงศ์

เพื่อขอรับเงินประจำตำแหน่ง นายแพทย์ชำนาญการ (ด้านเวชกรรม สาขาโสต ศอ นาสิก)
(ตำแหน่งเลขที่ รพส. 96) หัวหน้ากลุ่มงาน สังกัดกลุ่มภารกิจด้านบริการทุติยภูมิระดับสูง
กลุ่มงานโสต ศอ นาสิก โรงพยาบาลสิรินธร สำนักการแพทย์

เรื่อง การดูแลผู้ป่วยไชนัสอักเสบเรื้อรัง

หลักการและเหตุผล

เนื่องจากโรคไชนัสอักเสบเรื้อรังเป็นโรคที่พบบ่อยในผู้ป่วยทางหู คอ จมูก รวมทั้งเป็นโรคที่รักษา
และคุมอาการได้ยาก ตลอดจนผู้เข้ารับการรักษาประเภณีมีความต้องการในการพัฒนาเพื่อดูแลผู้ป่วยโรคนี้มากยิ่งขึ้น

วัตถุประสงค์และหรือเป้าหมาย

1. วินิจฉัยผู้ป่วยที่มาด้วยไชนัสอักเสบเรื้อรังได้อย่างครบถ้วนในผู้ป่วยทุกรายที่เป็น ได้แก่
การซักประวัติ การตรวจร่างกาย การตรวจส่องกล้องจมูก การพิจารณาส่งตรวจพิเศษเพิ่มเติม เช่น ภาพถ่าย
ทางรังสี การตรวจเพาะเชื้อ ตลอดจนการตรวจหาสาเหตุ

2. รักษาผู้ป่วยที่มาด้วยไชนัสอักเสบเรื้อรังได้อย่างเหมาะสมถูกต้องตามมาตรฐานวิชาชีพ
ได้แก่ การให้ยา การผ่าตัดรักษา การให้คำแนะนำในการปฏิบัติตน ตลอดจนการตรวจติดตามการรักษา

กรอบการวิเคราะห์ แนวคิด ข้อเสนอ

1. วินิจฉัยผู้ป่วยที่มาด้วยอาการไชนัสอักเสบเรื้อรังได้อย่างครบถ้วนในผู้ป่วยทุกรายที่เป็น
ได้แก่ การซักประวัติ ตรวจร่างกาย ตรวจส่องกล้องจมูกและพิจารณาส่งตรวจพิเศษเพิ่มเติม เช่น ภาพถ่าย
ทางรังสี การตรวจเพาะเชื้อ ตลอดจนการตรวจหาสาเหตุโดยอ้างอิงตามหลักวิชาการดังนี้ การวินิจฉัยผู้ป่วย
โรคไชนัสอักเสบเรื้อรัง คือ ในผู้ป่วยที่มีอาการและอาการแสดงของเยื่อโพรงจมูกและไชนัสอักเสบอย่างน้อย
12 สัปดาห์ โดยแบ่งการวินิจฉัยหลักเป็น 3 ชนิด ดังนี้ 1. เยื่อโพรงจมูกและไชนัสอักเสบเรื้อรัง ชนิดไม่มี
ริดสีดวงจมูกร่วม (CRS without nasal polyp) 2. เยื่อโพรงจมูกและไชนัสอักเสบเรื้อรัง ชนิดมีริดสีดวงจมูก

ร่วม (CRS with nasal polyp) 3. เยื่อจมูกอักเสบและไซนัสอักเสบเรื้อรังที่มีภาวะแพ้เชื้อรา (Allergic fungal rhinosinusitis)

เยื่อจมูกอักเสบและไซนัสอักเสบเรื้อรัง ชนิดไม่มีริดสีดวงจมูกร่วม (CRS without nasal polyp)

วินิจฉัยจากมีอาการอย่างน้อย 2 อาการจากอาการดังนี้ 1. mucopurulent discharge (anterior หรือ posterior) 2. nasal obstruction และ/หรือ 3. facial pressure or pain

เยื่อจมูกอักเสบและไซนัสอักเสบเรื้อรัง ชนิดมีริดสีดวงจมูกร่วม (CRS with nasal polyp)

วินิจฉัยจากมีอาการอย่างน้อย 2 อาการจากอาการดังนี้ 1. mucopurulent discharge (anterior หรือ posterior) 2. nasal obstruction และ/หรือ 3. decreased sense of smell โดยไม่ได้พิจารณาจาก facial pressure or pain เนื่องจากเชื่อว่าริดสีดวงจมูกทำให้สาร substance P ลดลงซึ่งเป็น neurotransmitter ที่สัมพันธ์กับ sensory C fiber ที่เป็นตัวกลางเกิด pain ผ่าน trigeminal system

ผู้ป่วยทุกรายที่สงสัยโรคไซนัสอักเสบเรื้อรังจำเป็นต้องมี objective findings ของ sinonasal inflammation โดยการตรวจร่างกายหรือตรวจทางรังสีเพื่อวินิจฉัย ซึ่งควรตรวจร่างกายเพื่อดูลักษณะได้แก่ ริดสีดวงจมูก การบวม mucopus หรือ eosinophilic mucin อาจส่งตรวจเพาะเชื้อเพื่อหาการคือยาปฏิชีวนะ สำหรับการตรวจร่างกายควรส่องกล้องทางจมูกเนื่องจาก anterior rhinoscopy มีข้อจำกัด การตรวจเอกซเรย์คอมพิวเตอร์จะพบไซนัสเป็น mucosal thickening

เยื่อจมูกอักเสบและไซนัสอักเสบเรื้อรังที่มีภาวะแพ้เชื้อรา (Allergic fungal rhinosinusitis)

ผู้ป่วยกลุ่มนี้มักมีลักษณะ 5 อย่าง ได้แก่ 1. eosinophilic mucin ซึ่งมี noninvasive fungal hyphae จากการส่องกล้องทางจมูก 2. ริดสีดวงจมูก 3. ลักษณะภาพทางรังสีเข้าได้กับโรค 4. ผู้ป่วยมีภูมิคุ้มกันปกติ 5. มีภาวะแพ้ต่อเชื้อรา

โรคไซนัสอักเสบเรื้อรังที่มีอาการกำเริบฉับพลัน

เป็นโรคไซนัสอักเสบเรื้อรังที่มีการดำเนินโรคกำเริบอย่างฉับพลัน เนื่องจากมีภาวะไซนัสอักเสบเรื้อรังอยู่เดิมทำให้แบคทีเรียและเชื้อราที่มีลักษณะไม่ปกติหรือดื้อยา ควรตรวจส่องกล้องเพื่อส่งเพาะเชื้อเพื่อช่วยพิจารณาการให้ยาปฏิชีวนะ

การชักประวัติได้แก่ อาการ ระยะเวลา ความรุนแรง predisposing factor ประวัติการใช้ยา และผ่าตัดเดิม ภูมิแพ้ ประวัติทำงานและครอบครัว ปอดติดเชื้อซ้ำ หูชั้นกลางอักเสบ ไซนัสอักเสบ ภูมิคุ้มกัน ciliary dyskinesia, cystic fibrosis กรดไหลย้อน การแพ้ยาแอสไพริน การตรวจร่างกายควรตรวจหู คอ จมูก ครอบงวนและผู้ป่วยไซนัสอักเสบเรื้อรังทุกรายควรตรวจสอบกล้องทางจมูก

2. รักษาผู้ป่วยที่มาด้วยไซนัสอักเสบเรื้อรังได้อย่างเหมาะสมถูกต้องตามมาตรฐานวิชาชีพ ได้แก่ การให้ยา ผ่าตัดรักษาและให้คำแนะนำในการปฏิบัติตนตลอดจนตรวจติดตามโดยอ้างอิงตามหลักวิชาการ ดังนี้ โรคไซนัสอักเสบเรื้อรังพบว่าพยาธิกำเนิดมีหลายปัจจัยที่เกี่ยวข้องแต่สาเหตุที่ทำให้มีภาวะ sinonasal inflammation ยังไม่พบชัดเจน มีการศึกษาพบว่าเกิดจากการไม่สามารถควบคุม innate และ adaptive mucosal immune system ของจมูกและไซนัสมากกว่าเกิดจากปัจจัยภายนอกจึงทำให้การรักษาโรคไซนัสอักเสบเรื้อรัง แนวโน้มเน้นเรื่องการลดการอักเสบและรักษาสมดุลของเยื่อเมือกไว้มากกว่าการกำจัด pathogen

การรักษาด้วยยา (Medical therapy)

โรคเยื่อโพรงจมูกและไซนัสอักเสบเรื้อรัง ชนิดไม่มีริดสีดวงจมูกร่วม

(CRS without nasal polyp)

พบหลักฐานว่า intranasal steroid มีประโยชน์ในผู้ป่วยที่เป็น CRS without nasal polyp แต่ยังไม่สามารถอธิบายได้ ในผู้ป่วยที่รับการผ่าตัดเปิดทางเดินไซนัสและได้ intranasal steroid พบว่ามีผลในการทำงานที่ชัดเจนแต่ยังไม่มีข้อสรุปเกี่ยวกับอุปกรณ์ที่ใช้ต่อประสิทธิผล สำหรับการให้ยาปฏิชีวนะช่วงสั้น พบว่าอาจสัมพันธ์กับการกำเริบของ CRS without nasal polyp ที่เพาะเชื้อให้ผลบวกเท่านั้น (Evidence level II, Recommendation B) การให้ยาปฏิชีวนะช่วงยาวควรใช้เฉพาะผู้ป่วยที่รักษาโดย intranasal steroid และล้างจมูกด้วยน้ำเกลือแล้วไม่สามารถลดอาการให้ยอมรับได้และผู้ป่วยที่มักตอบสนองต่อการให้ macrolide ระยะยาว คือผู้ป่วยที่มีระดับ serum Ig E ปกติ (macrolide; Evidence level Ib, Recommendation C และผู้ป่วยที่มีระดับ serum Ig E ปกติเป็น Recommendation A) การให้ยาปฏิชีวนะเฉพาะที่พบว่ามีหลักฐานเกี่ยวกับประสิทธิผล มีน้อย การรักษาไซนัสอักเสบเรื้อรังในผู้ใหญ่โดย anti-histamine, mucolytics, expectorants, homeopathic remedies, proton pump inhibitor, surfactant ยังไม่มีการศึกษาในรูปแบบ RCT จึงยังไม่มี recommendation และสำหรับการให้ยา antimycotics, herbal medicines, probiotics มีการศึกษา RCT และ systemic review พบว่ายังไม่มี recommendation การล้างจมูกด้วยน้ำเกลือในผู้ป่วยโรคไซนัสอักเสบเรื้อรังในผู้ใหญ่ได้แนะนำในผู้ป่วยที่ไม่เคยผ่าตัดและหลังผ่าตัดไซนัส (Recommendation A)

โรคเยื่อโพรงจมูกและไซนัสอักเสบเรื้อรัง ชนิดมีริดสีดวงจมูกร่วม (CRS with nasal polyp)

พบหลักฐานว่า intranasal และ systemic corticosteroid มีประสิทธิผลในการรักษา CRS with nasal polyp โดยการให้ systemic corticosteroid ต้องคำนึงถึงผลข้างเคียงระยะยาว การใช้ยาปฏิชีวนะช่วงสั้นนั้นพบว่ามีการศึกษา RCT ปริมาณน้อย โดยการศึกษาหนึ่งมีกลุ่มศึกษาขนาดเล็กและอีกการศึกษาพบว่า การให้ doxycycline เป็นเวลา 3 สัปดาห์มีผลต่อขนาดริดสีดวงจมูกและ postnasal discharge เล็กน้อย (Evidence level Ib, Recommendation C) การใช้ยาปฏิชีวนะระยะยาวมีการศึกษาไม่มากเกี่ยวกับผลต่อขนาดริดสีดวงจมูกและอาการของผู้ป่วยพบว่ามีผลปานกลาง แต่ไม่ได้ศึกษาในเรื่องคุณภาพชีวิตและประโยชน์ทางคลินิกซึ่งมีความจำเป็นในการศึกษาต่อไป (Evidence level III, Recommendation C) การใช้ยาปฏิชีวนะเฉพาะที่ยังไม่พบข้อมูลในปัจจุบัน นอกจากนี้ยังไม่พบหลักฐานที่เพียงพอที่แนะนำให้ยา anti-IgE, anti-IL5, anti-histamine ในผู้ป่วยที่ไม่เป็นภูมิแพ้ (Recommendation D) antimycotics, immunosuppressants, furosemide, leukotriene antagonists, aspirin desensitization, capsaicin สำหรับผู้ป่วย CRS with nasal polyp ที่มีภาวะภูมิแพ้ร่วมด้วยอาจมีข้อบ่งชี้ ในการใช้ anti-histamine (Recommendation C)

การรักษาโดยการผ่าตัด (Surgical therapy)

โรคเยื่อโพรงจมูกและไซนัสอักเสบเรื้อรัง ชนิดไม่มีริดสีดวงจมูกร่วม

(CRS without nasal polyp)

หลักฐานเกี่ยวกับประสิทธิผลของการผ่าตัด endoscopic sinus surgery (ESS) ในผู้ป่วย CRS without nasal polyp ที่ไม่ตอบสนองต่อการให้ยาเริ่มหายไปและพบว่าการผ่าตัด ESS มีประสิทธิภาพของ nasal obstruction และ facial pain มากกว่า postnasal drip หรือ hyposmia นอกจากนี้พบว่าการผ่าตัด ESS สัมพันธ์กับคุณภาพชีวิตที่ดีขึ้น มีการศึกษาพบว่า การทำ middle meatal antrostomy ร่วมกับ partial middle turbinectomy อาจมีประสิทธิผลจากการส่องกล้องจมูกและภาพทางรังสีแต่ไม่มีผลต่ออาการผู้ป่วย

โรคเยื่อโพรงจมูกและไซนัสอักเสบเรื้อรัง ชนิดมีริดสีดวงจมูกร่วม (CRS with nasal polyp)

พิจารณาผ่าตัดในรายที่ได้รับการรักษาด้วยยาอย่างเหมาะสมแล้วแต่ไม่ประสบผล ในขณะนี้ยังไม่มีข้อสรุปของขอบเขตการผ่าตัดริดสีดวงจมูกที่เหมาะสมที่สุดแต่มีบางรายงานเชื่อว่าการผ่าตัดขอบเขตที่มากกว่าให้ผลที่ดีกว่า สำหรับผลการผ่าตัดขึ้นกับชนิดของริดสีดวงจมูก ได้แก่ ชนิด idiopathic หรือภาวะของ mucosa เดิม เช่น aspirin exacerbated respiratory disease, cystic fibrosis, primary ciliary dyskinesia

นอกจากนี้การใช้ยาหลังผ่าตัดมีผลต่อการรักษาโรคตีดวงจมูกทั้งสองชนิด ในการผ่าตัด endoscopic sinus surgery ของโรคตีดวงจมูกมีรายงานทั่วไปพบว่าปลอดภัยและมีประสิทธิผล สำหรับการผ่าตัด functional endoscopic sinus surgery (FESS) ในกลุ่มผู้ป่วย CRS with nasal polyp พบว่ามีประสิทธิผลน้อยกว่าในกลุ่มผู้ป่วย CRS without nasal polyp และการผ่าตัด FESS ให้ประสิทธิผลเทียบเท่าการให้ยา systemic corticosteroid ในผู้ป่วย CRS with nasal polyp นอกจากนี้มีรายงานที่เชื่อว่าทำให้ intranasal steroid หลังผ่าตัดในระยะยาวสามารถช่วยเรื่องผลการรักษาในผู้ป่วย CRS with nasal polyp ที่ได้รับการผ่าตัด FESS

ประโยชน์ที่คาดว่าจะได้รับ

สามารถดูแลผู้ป่วยที่มาด้วยไซนัสอักเสบเรื้อรังได้อย่างครบถ้วนเหมาะสมและลดโอกาสการเกิดภาวะแทรกซ้อนต่าง ๆ โดยเป็นไปตามมาตรฐานวิชาชีพ

ตัวชี้วัดความสำเร็จ

1. วินิจฉัยผู้ป่วยที่มาด้วยไซนัสอักเสบเรื้อรังได้อย่างครบถ้วนในผู้ป่วยทุกรายที่เป็น ได้แก่ การซักประวัติและตรวจร่างกายอย่างละเอียดครบถ้วน การตรวจส่องกล้องจมูกในผู้ป่วยทุกรายที่สงสัยว่าเป็นโรคไซนัสอักเสบเรื้อรัง โดยตัวชี้วัดเป็นจำนวนผู้ป่วยโรคไซนัสอักเสบเรื้อรังที่ได้รับการซักประวัติและตรวจร่างกาย รวมทั้งการตรวจส่องกล้องจมูกอย่างละเอียดครบถ้วนไม่น้อยกว่าร้อยละ 90 นอกจากนี้พิจารณาส่งตรวจพิเศษเพิ่มเติมในผู้ป่วยที่มาด้วยไซนัสอักเสบเรื้อรังบางรายที่จำเป็น เช่น ภาพถ่ายทางรังสี การตรวจเพาะเชื้อ
2. รักษาผู้ป่วยที่มาด้วยไซนัสอักเสบเรื้อรังได้อย่างเหมาะสมถูกต้องทุกรายให้เป็นไปตามมาตรฐานวิชาชีพ ได้แก่ การให้ยา ผ่าตัดรักษา และให้คำแนะนำปฏิบัติตนตลอดจนการตรวจติดตามการรักษา

ลงชื่อ..... นพ.ดร. โสภณ สันติวงษ์.....

(นพ.ดร. โสภณ สันติวงษ์.....)

ผู้ขอรับการประเมิน

...13.../...8.../...55...

เอกสารอ้างอิง

เอกสารอ้างอิงของข้อเสนอ แนวคิด วิธีการเพื่อพัฒนางานหรือปรับปรุงงานให้มีประสิทธิภาพมากขึ้น

1. Epstein VA, Lanza DC. The diagnosis of rhinosinusitis. In: Kennedy DW, Hwang PH, editors. Rhinology: disease of the nose, sinuses, and skull base. 1st ed. New York: Thieme; 2012. p. 111-116.
2. Fokken WJ, Lund VJ, Mullol J, Bachert C, editors. European Position Paper on Rhinosinusitis and Nasal Polyps 2012. Rhinology. 2012; 50:139-191.